

Aperçu

Corps de la langue

le corps de la langue renseigne sur l'état de déficience ou de plénitude des organes entrailles

- Couleur de la langue
- Forme de la langue
- Mobilité de la langue

Enduit :

L'enduit renseigne le degré de gravité des facteurs pathogènes, l'abondance ou la déficience de l'énergie de l'Estomac et L.O

- Enduit
- Couleur

Observer la langue

Corps de la langue

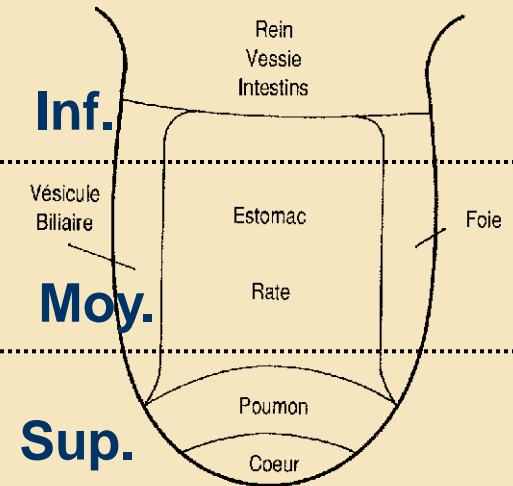
le corps de la langue renseigne sur l'état de déficience ou de plénitude des organes entrailles

- Couleur de la langue
- Forme de la langue
- Mobilité de la langue

Enduit :

L'enduit renseigne le degré de gravité des facteurs pathogènes, l'abondance ou la déficience de l'énergie de l'Estomac et L.O

- Enduit
- Couleur



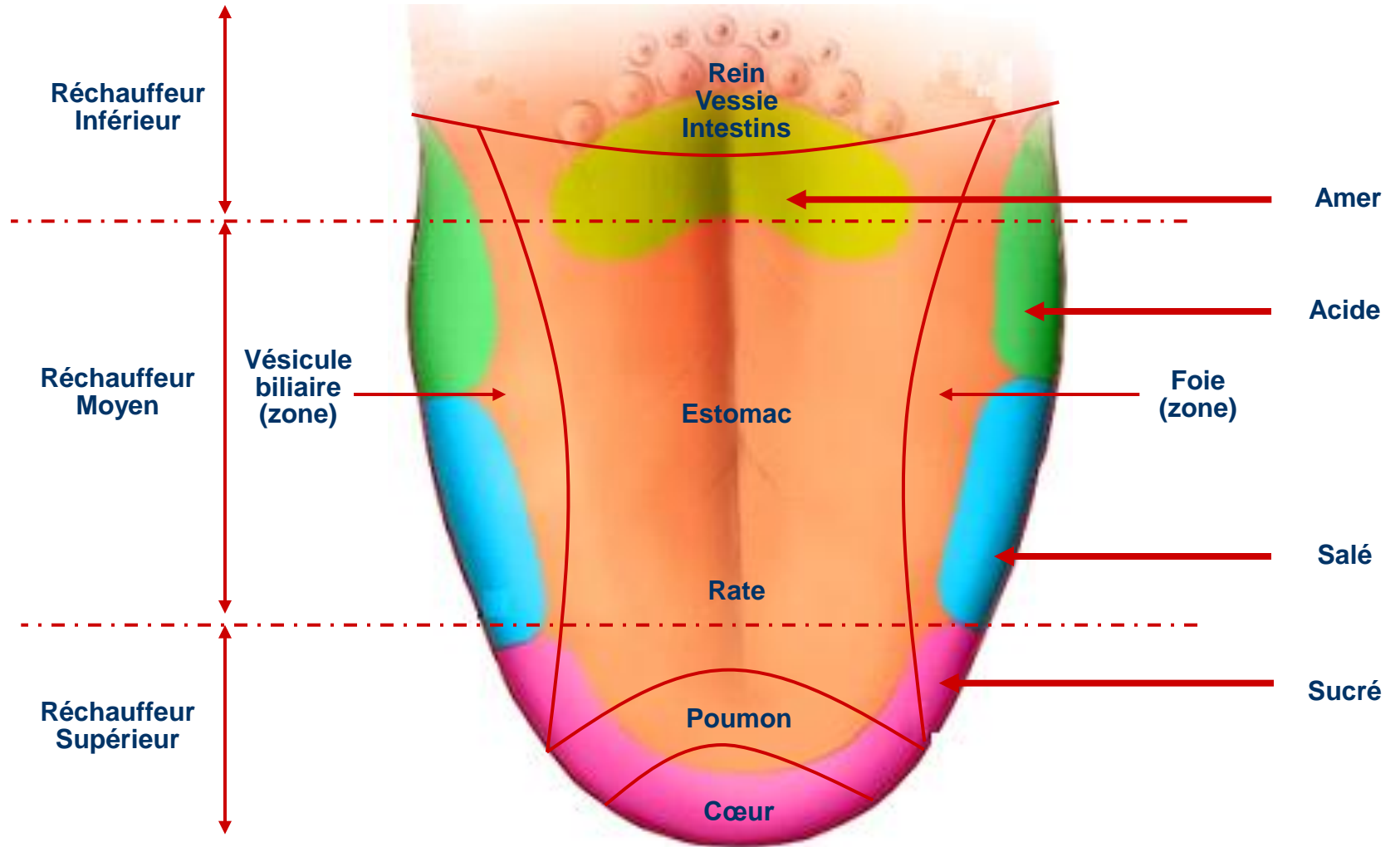
Ce document est constitué à partir de compilation d'informations publiques, ne se substitue en aucune façon aux supports de formation officiels. Le Diffuseur ne pourrait être tenu responsable des erreurs qu'il pourrait contenir.

Le diffuseur ne pourrait être tenu pour responsable des conséquences qui pourraient provenir d'une mauvaise interprétation, compréhension, mal utilisation, des informations contenues dans ce document, il décline toute responsabilité légale quant aux éventuelles erreurs ou omissions, ainsi que pour tout hypothétique dommage qui pourrait être interprété comme étant la conséquence directe ou indirect des informations consignés dans ce document. Les personnes qui utilisent les contenus de ces documents le font sous leur entière responsabilité.

Ce document ne permet que de prendre connaissance avec différentes composantes de la Médecine Traditionnelle Chinoise.

Il n'a pas pour but d'éloigner les personnes de la médecine et des professionnels de santé. La consultation d'un praticien en Médecine Traditionnelle Chinoise ne saurait remplacer le suivi médical habituel ou en cours, ni se substituer aux traitements en cours. Seul votre médecin peut décider de l'arrêt ou de la modification d'un traitement médical.

Diagnostic Langue



Observer Langue normale

- **Corps de la langue**

- Tendre
- Se mouvant avec facilité et souplesse
- Rouge clair, rose
- Brillante et humide
- De taille normale : ni trop gros, ni trop mince
- Normalement formée

- **Enduit lingual**

- Blanc et mince
- De texture fine
- Réparti de façon uniforme à la surface de la langue
- Enraciné à la langue, ne pouvant pas être gratté
- Ni humide, ni sec, ni collant / visqueux, ni gras

Observer Couleur de la langue Pâle

Langue pâle

- Langue plus claire, plus pâle que la normale
- Syndrome de froid par déficience de YANG, insuffisance d'énergie et de sang

• Pâle, humide, grosse et tendre :	syndrome de froid par insuffisance de l'énergie YANG
• Pâle, amaigrie :	déficience simultanée d'énergie et de sang

Observer Couleur de la langue Rouge

Langue rouge

- Langue plus rouge que la normale
- Syndrome de chaleur

<ul style="list-style-type: none">• rouge vif, hérissée d'épines,• enduit jaune épais	syndrome de plénitude chaleur
<ul style="list-style-type: none">• Pointe rouge, aphtes, ulcérations	Excès du feu du cœur
<ul style="list-style-type: none">• Bords de la langue rouges	Excès du feu du foie et de la V.B.
<ul style="list-style-type: none">• Centre de la langue rouge	Excès du feu sur le réchauffeur moyen
<ul style="list-style-type: none">• Bords et pointe rouges, enduit jaune fin	Vent chaleur externe
<ul style="list-style-type: none">• Rouge vif, avec peu d'enduit• ou fissurée ou rouge brillant, rouge brillant sans enduit	Syndrome de chaleur de type déficience Déficience du Yin des Reins et du Foie

Observer Couleur de la langue Cramoisie / rouge foncé / écarlate

Langue rouge foncé, écarlate

- Langue rouge foncé, plus rouge que la langue rouge
- Syndrome de chaleur : extrême chaleur, pénétration de la chaleur dans les couches YING et XUE, déficience de YIN et prépondérance de feu – Stase de sang

• Cramoisie, rouge foncé ou pointe rouge foncé, hérissée d'épines	Maladie externe par pénétration de la chaleur pathogène dans les couches YING XUE au cours d'une maladie fébrile
• cramoisie, rouge foncé	Accumulation de chaleur latente dans le cœur et l'Estomac Transmission de pervers chaleur tiédeur directement à l'enveloppe du cœur
• cramoisie, rouge foncé avec peu ou pas d'enduit, ou fissurée	Maladie interne avec hyperactivité du feu par déficience du Yin, épuisement du liquide de l'Estomac et des Reins
• Cramoisie, rouge foncé, humide, avec peu d'enduit	Stase sanguine interne

Observer Couleur de la langue Violacée

Langue violacée

- Stagnation de sang et d'énergie par
- Froid, ou par chaleur, déficience d'énergie et de Yang, toxine alcoolique, accumulation d'aliments, TAN YIN, humidité chaleur.

• Cramoisie, rouge foncé violacé, sèche, non humectée	Stagnation d'énergie et de sang et consommation des liquides organiques par la chaleur excessive
• violacé clair, ou violacé bleuâtre, humide	Stagnation du sang par froid qui lèse l'énergie YANG

Observer Couleur de la langue bleue

Langue bleu

- Excès de Yin froid à l'intérieur, stagnation de YANG et de sang

• Bleue	Accumulation de froid par insuffisance de YANG, stase de sang interne
• Entièrement bleu	Syndrome de YIN froid
• Bords de la langue bleus	Stagnation de sang interne

Langue violacé

- Bleu et violet en différentes proportions dans la couleur de la langue
- Extrême chaleur, extrême froid, stagnation de sang, toxine alcoolique

• Bleu violacé	Maladies du foie et de la V.B Maladies du Cœur stase de sang
-----------------------	---

Observer Forme : Langue grosse et enflée

Langue grosse et enflée

- **Définition**

- Langue grosse et enflée pouvant remplir toute la bouche, avec des empreintes dentaires
- Langue enflée, remplissant toute la bouche, difficile à rentrer, de sorte que la bouche ne ferme pas

- **Diagnostic**

- **Grosse et enflée** : rétention d'eau et stagnation de TAN humidité par insuffisance d'énergie YANG, Montée de TAN YIN et humidité chaleur
- **Langue enflée** : stase d'énergie et de sang dans la partie supérieure du corps par chaleur toxique et toxine alcoolique, intoxication et stagnation de sang

<ul style="list-style-type: none">• Enflée et tendre• Enduit glissant humide• Empreintes dentaires sur les côtés	Insuffisance de l'énergie YANG de la Rate et des Reins et accumulation d'eau humidité
<ul style="list-style-type: none">• rouge clair, grosse et enflée, enduit jaune gras	Montée de TAN YIN et d'humidité chaleur dans la Rate Estomac
<ul style="list-style-type: none">• Rouge vif, rouge foncé, enflée, douloureuse	Chaleur intense dans le cœur et la Rate
<ul style="list-style-type: none">• violacé et enflée	Attaque vers le haut d'humidité chaleur avec toxine alcoolique
<ul style="list-style-type: none">• Enflée, bleu violacé, sombre, sans éclat	Stase de la toxine alcoolique dans la partie supérieure du corps et stagnation de sang par intoxication

Observer Forme : Langue mince et maigre

Langue mince et maigre

- **Définition** : Langue de taille plus petite et plus maigre que la normale
- **Diagnostic** : Déficience d'énergie et de sang Rate et du cœur, hyperactivité du feu par déficience de YIN

<ul style="list-style-type: none">• Mince et maigre, vertiges, palpitations teint sans éclat, fatigue et faiblesse, manque de force	Déficience d'énergie et de sang du cœur et de la Rate
<ul style="list-style-type: none">• Mince et maigre, rouge foncé, sèche, douleur, courbature et faiblesse, mollesse des lombes et des genoux• Dysphorie avec douleurs aux 5 cœurs, bouche et gorge sèches, fièvre en marée, pommettes rouges, pouls fin et rapide	Hyperactivité du feu par déficience du YIN, atteinte par la chaleur excessive avec consommation des liquides YIN

Observer Forme : Langue fissurée

Langue fissurée

- **Définition** : Langue avec des fissures de profondeurs différentes à la surface de la langue, non recouvertes d'enduit, localisées sur toute la langue ou sur certaines zones de la langue (pointe, bords de la langue), allant dans toutes les directions.
- **Diagnostic** : Déficience de l'essence et du sang, consommation des liquides YIN par chaleur pathogène excessive, déficience de YIN, déficience de sang, rétention d'eau humidité à l'intérieur du corps par insuffisance de l'énergie de la Rate.

• Rouge foncé et fissurées	Consommation des liquides organiques par chaleur intense, épuisement des liquides YIN
• Pâle, fissurées	Déficience de sang
• Pâle, enflée, tendre, fissurée, empreintes dentaires sur les bords, peu d'appétit, plénitude et distension à l'épigastre et à l'abdomen, selles molles	Insuffisance de la rate avec rétention d'humidité

Observer Forme : Langue dentelée avec empreintes dentaires

Langue dentelée avec empreintes dentaires

- **Définition** : langue dentelée sur les deux bords
- **Diagnostic** : Déficience de la Rate incapable de transporter avec rétention d'eau humidité interne ce qui fait enfler la langue, d'où les empreintes

• pâle et humide, empreintes dentaires sur les bords	Excès de froid humidité, œdème par insuffisance de YANG
• Rouge clair, empreintes dentaires sur les bords	Déficience de la Rate, insuffisance d'énergie
• rouge, enflée, empreintes dentaires sur les bords	Stagnation de TAN trouble et humidité chaleur

Observer Forme Langue épineuse

Langue épineuse

- **Définition** : Langue avec papilles gustatives hyperplasiques, comme des épines proéminentes, laissant une sensation d'épines quand elles sont palpées avec les doigts, ressemblant à sa surface d'une fraise
- **Diagnostic** : Toujours excès de chaleur pathogène (chaleur plénitude pathogène) quelle que soit sa localisation et le stade de la maladie

•Épineuse	Chaleur toxique en excès, chaleur stagnant dans la couche YING, envahissement du Cœur par la chaleur toxique Accumulation d'humidité chaleur dans la couche XUE
•Épineuse, enduit jaune brûlé, roussi	Chaleur excessive dans la couche QI
•Rouge foncé, épineuse, sans enduit	Consommation des liquides YIN par invasion du sang nutritif par la chaleur
•Pointe de la langue épineuse, agitation, irritabilité, dysphorie, bouche sèche, urines rares rouges, pouls rapide	Feu du cœur
•Bords de la langue épineux, teint rouge, yeux rouges, bouche amère, gorge sèche, pouls tendu et rapide	Feu du foie et de la V.N
•Épines sur le milieu de la langue, soif avec désir de boire, constipation, urines jaune rouge	Feu intense dans les intestins et l'estomac

Observer Mobilité Langue raccourcie

Langue raccourcie

- **Définition** : Langue raccourcie et contractée, incapable de sortie
- **Diagnostic** : Cause congénitale (frein de la langue raccourci) état critique chez une personne malade

• Raccourcie, pâle, humide	Stagnation de froid dans les MAI et contraction spasmodique des muscles de la langue
• Rouge, sèche, raccourcie	Consommation des L.O. dans les maladies fébriles, avec spasme des muscles
• Enflée, visqueuse, grasse, raccourcie	Rétention de TAN humidité avec engourdissement de la langue
• Raccourcie et raide, inconscience	Pronostic d'état critique
• Rétractée, préalablement syndrome de TAN, maintenant coma	Pronostic d'état critique

Observer Mobilité Langue raide

Langue raide

- **Définition** : Langue rigide avec incapacité à la remuer et à la bouger librement, accompagnée fréquemment d'aphasie et de troubles de l'élocution
- **Diagnostic** : Chaleur exogène surabondante avec consommation des L.O
 - Envahissement de l'enveloppe du cœur par la chaleur dans les maladies fébriles externes qui perturbe le shen
 - Atteinte du YIN par fièvre élevée avec malnutrition des muscles de la langue
 - TAN sur le cœur avec incapacité du SHEN à gouverner la langue
 - Hyperactivité du YANG du Foie avec collatérales (LUO) de la langue obstruées par le TAN vent.

• Rouge foncé, raide	Attaque externe de chaleur, pénétration de chaleur dans l'enveloppe du Cœur avec obstruction de TAN trouble, forte chaleur lésant les L.O. et le YIN
• Enflée, raide, enduit épais gras	TAN humidité
• Rouge clair ou bleu violacé, raide	Atteintes internes dans les maladies diverses, symptôme de l'apoplexie, signe annonciateur d'apoplexie, en relation avec l'agitation du vent du foie

Observer Mobilité Langue tremblotante

Langue tremblotante

- **Définition** : Langue tremblotante de façon incontrôlable
- **Diagnostic** : Déficience d'énergie et de sang
 - Épuisement du YANG
 - Consommation des L.O par la chaleur sécheresse avec agitation du vent
 - Production de vent par chaleur extrême

• Pâle ou rouge clair, tremblement léger	Épuisement du YANG déficience d'énergie et de sang
• rouge, peu de liquide	Maladies fébriles externes, consommation des L.O. et agitation du vent
• Rouge foncé tremblement sévère	Extreme chaleur YANG et agitation du vent du foie

Observer Mobilité Langue paralysée, flasque

Langue paralysée, flasque

- **Définition** : Langue faible incapable de sortir et de rentrer de la bouche, avec atrophie des muscles de la langue
- **Diagnostic** : Chaleur excessive avec consommation des L.O., déficience simultanée de l'énergie et du sang, extrême déficience de l'énergie et du sang

• Brusquement flasque, rouge foncé, fièvre élevée, soif, lèvres sèches, urines rares rouges, pouls rapide	Très forte chaleur pathogène avec atteinte des liquides YIN, excessive chaleur perverse qui brûle le YIN sang
• Progressivement flasque, pâle, fatigue et faiblesse, manque de force, vertiges, palpitations, lèvres pâles sans éclat	Après maladie de longue durée, déficience très forte de l'énergie et du sang
• Progressivement flasque, rouge, sèche, b.O., éblouissement	Après maladie de longue durée, malnutrition des muscles et des vaisseaux par déficience / épuisement du YIN du Foie et des Reins.

Observer Mobilité Langue jouer avec la langue

Langue en mouvement

- Définition : chaleur excessive du cœur et de la Rate

• Mouvement incessant de la langue	Chaleur excessive du cœur et de la Rate, conduisant au Vent et à la blessure des L.O.
• Tirer la langue, sortie fréquente de la langue • Langue bleu violacé	Attaque du cœur par la chaleur toxique, épidémique, épuisement de l'énergie vitale
• Jouer avec la langue	Syndrome de vent, signe annonciateur des convulsions, déficience congénitale avec retard du développement chez les enfants

Observer Mobilité Langue déviée

Langue déviée

- **Définition** : déviation involontaire de la moitié antérieure de la langue vers la droite ou vers la gauche et qui sort
- **Diagnostic** : obstruction des JIN LUO d'un côté de la langue à cause de l'agitation interne du vent du foie, rétention de TAN ou obstruction en haut de TAN et sang extravasé

• Violacé rouge, déviée, symptômes aigus	Convulsions par intense vent du Foie
• Rouge clair, déviée, symptômes chroniques	Hémiplégie par apoplexie
• déviée, paralysie faciale, hémiplégie	Attaque des LUO par vent pervers, obstruction des LUO par TAN vent, attaque des Organes Entrailles par le vent, pervers, comme dans l'AVC

Observer Mobilité Langue les veines sous la langue

- **Définition** : veines bleu violacée, humectées, sans varicosité, sans humidité, sans distension.

• distendues ou engorgées	Stase de sang par chaleur ou par froid interne
• Bleu violacé vif sèches	Excès de la chaleur et épuisement des L.O.
• Bleu violacé foncé, salive abondante	Prédominance du froid
• Tortueuses, sinueuses, de couleur normale	Stagnation de l'énergie du foie, souvent chez les femmes
• Bleues avec varicosités	Stagnation de l'énergie vitale et stase de sang, blocage des LUO
• Tortueuses, ratatinées, peu d'humectation	Atteinte du YIN par une chaleur interne de longue durée, stagnation de l'énergie vitale
• Mince, fines	Déficience de YIN ou de sang
• Mince, fines, peu de salive	Consommation des L.O par le feu plénitude, hyperactivité du feu par déficience du YIN
• Bleues, épaisses	Excès de chaleur
• Bleues, minces, fines	Blessure des LO.O par chaleur excessive
• Humides, distendues, bleues	Excès de froid, déficience du YANG, rétention de TAN humidité ou de liquide
• Tortueuses, bleu inégalement réparti	Stagnation de l'énergie vitale et stase de sang
• Noires	Extrême chaleur ou extrême froid
• Sèches, fines, langue ratatinée	Extrême chaleur
• Humides, épaisses, langue enflée	Extrême froid

Observer l'enduit de la langue

- **Définition**

- L'enduit est une couche d'une substance ressemblant à de la fourrure ou à de la mousse
 - Couvrant la surface de la langue
 - Formée par l'agrégation des L.O. sur la surface de la langue grâce à la vaporisation vers le haut de l'énergie de l'estomac.

- **Observer**

- La nature de l'enduit : épaisseur, humectation, consistance (gras, visqueux), distribution, avec ou sans racine
- La couleur de l'enduit

- **L'enduit renseigne sur**

- Le degré de la gravité des facteurs pathogènes
- L'abondance ou la déficience de l'énergie de l'Estomac

Observer Nature Enduit : épais et mince

<ul style="list-style-type: none">• Mince <p>Le corps de la langue peut être vu de façon distincte à travers l'enduit mince</p>	<p>Personne en bonne santé, syndrome externe, maladie légère, syndrome interne léger, énergie vitale et énergie de l'Estomac non encore atteinte, pervers non surabondants</p>
<ul style="list-style-type: none">• Enduit épais <p>Le corps de la langue ne peut pas être vu à travers l'enduit épais</p>	<p>Syndrome interne, rétention de TAN trouble, humidité, accumulation d'aliments, maladie sévère</p>
<ul style="list-style-type: none">• Enduit s'épaississant	<p>Pronostic défavorable, aggravation de la maladie par pathogènes surabondants</p>
<ul style="list-style-type: none">• Enduit s'amincissant	<p>Pronostic favorable, énergie vitale prédominante et déclin des pervers</p>
<ul style="list-style-type: none">• Disparition brusque de l'enduit : langue pelée	<p>Épuisement de l'énergie de l'estomac</p>

Observer Nature Enduit : épais et mince

<ul style="list-style-type: none"> • Humide et lumineux • Humectée normalement 	<p>Personne en bonne santé</p> <p>Avec distribution abondante et régulière des L.O.</p>
<ul style="list-style-type: none"> • Glissant • Au toucher, glissant, poli, lisse, excessivement humide, salivation excessive coulant souvent de la langue 	<p>Syndrome de froid</p> <p>Syndrome d'humidité</p> <p>Envahissement de l'intérieur par le froid humidité</p> <p>Stagnation de TAN humidité à l'intérieur à cause de l'insuffisance du YANG</p>
<ul style="list-style-type: none"> • Sec • Enduit sec et fané, flétri, sans humectation 	<p>Consommation des L.O. par intense chaleur et consommation des liquides YIN</p> <p>Incapacité des L.O. à être transformés et transposés par insuffisance de YANG</p> <p>Incapacité des L.O. à atteindre la surface de la langue par atteinte des poumons par sécheresse pathogène</p>
<ul style="list-style-type: none"> • Rugueux, rude, grossier, • Enduit sec au toucher, grains rugueux, grossiers 	<p>Consommation des L.O. par chaleur excessive</p>
<ul style="list-style-type: none"> • Sec et fissuré : enduit dur, sec, rugueux au toucher, fissuré 	<p>Feu chaleur excessif, forte consommation des L.O.</p>
<ul style="list-style-type: none"> • S'humidifiant 	<p>Chaleur en baisse et régénération des L.O.</p>
<ul style="list-style-type: none"> • S'asséchant 	<p>Consommations sévère des L.O. par chaleur excessive</p>

Observer Nature Enduit : Enduit gras

<ul style="list-style-type: none">• <u>Pourri, vaseux</u> <p>Enduit lâche et à gros grains grossiers, ressemblant à du fromage de soja, facilement gratté et enlevé</p>	<p>Rétention d'aliments dans le système gastro-intestinal</p> <p>Stagnation de TAN trouble à l'intérieur, abcès internes</p> <p>Stomatite aphteuse par humidité chaleur</p>
<p>Purulent et pourri, enduit épais et collant comme le pus</p>	<p>Maladies sérieuses, abcès interne par pervers excessifs, abcès pulmonaire, gastrique, hépatique</p>
<p>Moisi et pourri, enduit couvert d'une couche de fines membranes blanches</p>	<p>Syndrome d'humidité tiédeur, maladies fébriles aiguës par tiédeur toxique</p> <p>Chaleur estivale latente</p> <p>Dysenterie avec selles sanguinolentes, épuisement de l'énergie de l'Estomac, pronostic défavorable</p>
<ul style="list-style-type: none">• <u>Gras, saburré, visqueux</u> <p>Enduit compact et à grains fins, distribué régulièrement, plus fin sur les bords, plus épais sur le milieu de la langue, difficile à gratter, comme de la graisse couvrant la surface de la langue</p>	<p>Rétention d'humidité perverse, rétention de TAN, accumulation d'aliments humidité chaleur</p>

Observer

Nature Enduit : pelé, exfolié, desquamé, écaillé

- **Définition** : l'enduit est exfolié partiellement ou complètement
- **Diagnostic** : atteinte simultanée de l'énergie et du YIN de l'Estomac, déficience du YIN et épuisement des liquides YIN, déficience d'énergie et de sang, constitution allergique

• légère exfoliation de l'enduit	Déficience d'énergie et de sang peu grave
Langue de miroir	Épuisement de l'énergie et du YIN de l'Estomac, pronostic vital défavorable
Passage de la présence d'enduit à l'absence d'enduit	Déficience d'énergie et de YIN, affaiblissement de l'énergie vitale
• Régénération d'un enduit blanc et mince après sa disparition	Pronostic favorable, victoire de l'énergie vitale sur l'énergie perverse rétablissement de l'énergie de l'Estomac

Observer

Nature Enduit : avec racine, sans racine, enduit vrai

<ul style="list-style-type: none">• Enduit vrai (ZHEN), avec racine	<ul style="list-style-type: none">• Enduit faux, sans racine, flottant
<p>Liée à la surface de la langue, au point de paraître enraciné à la langue, difficile ou impossible à gratter et à enlever</p>	<p>Semble simplement étalé et flotter à la surface de la langue, facile à enlever</p>
<p>Plénitude, chaleur prédominance de pervers, abondance de l'énergie de l'Estomac, pronostic favorable</p>	<p>Froid déficience Maladie de longue durée Déficience épuisement de l'énergie de l'Estomac, pronostic défavorable</p>

Observer Couleur de l'enduit : blanc

Enduit blanc

- **Diagnostic : normalité (mince), syndrome BIAO (plus mince) syndrome de froid (plus épais)**

• Blanc mince, sans symptômes	Enduit normal résultant de l'évaporation de l'énergie de l'Estomac
• Blanc mince, crainte du froid, fièvre, pouls superficiel	Syndrome externe, syndrome de froid
• Blanc, mince, humide	Syndrome de froid, syndrome de froid humidité
• Fin, blanc, sec	Pervers externes non chassés et atteinte des liquides du poumon
• Blanc, sec, crevassé, comme du sable, rugueux à la palpation	Transformation rapide de la maladie de la tiédeur en chaleur Violente / forte chaleur interne et rapide consommation des L.O.
• Épais, blanc, glissant, gras	Stagnation de TAN trouble dans la partie supérieure du corps consommation des L.O. par la chaleur
• Épais, blanc comme de la poudre blanche pilée qui ne peut être enlevée, ne donnant pas une sensation de sécheresse au toucher	Pervers externes troubles, chaleur toxique excessive l'intérieur maladie épidémique abcès internes

Observer Couleur de l'enduit : Noir

Enduit noir

- **Définition** : plus foncé que l'enduit gris
- **Diagnostic** : stade critique des maladies fébriles épidémiques, syndrome interne de nature chaleur (plénitude chaleur, chaleur extrême) ou de nature froide (plénitude froid, froid extrême,

• Noir sec, épines fièvre élevée, teint rouge, soif avec préférence pour les boissons froides, constipation, urines jaunes et même coma, délire	Chaleur, feu extrême et épuisement des L.O.
• Noir, sec, fissurée, épines	Chaleur excessive interne indiquant l'épuisement du YIN des Reins, mauvais pronostic
• Noir, sec sur la pointe de la langue	Montée du feu du Cœur
• Noir et sec à la racine de la langue	Accumulation de selles sèches, épuisement de l'énergie et de l'Estomac
• Noir et sec à la racine de la langue	Excès de chaleur sur le réchauffeur inférieur
• Noir, humide, 4 membres froids, douleur froide à l'épigastre et à l'abdomen, diarrhée liquide avec aliments non digérés, pouls lent et profonds	Froid YIN extrême
• Noir, humide, glissant	Eau humidité par déficience du YANG et excès de froid

Observer Synthèse signification clinique

Abondance ou déficience de l'énergie vitale

• Langue et enduit	• Diagnostic
• Langue rouge clair et humide	Énergie et sang abondants
• langue pâle	Déficience d'énergie et de sang
• Enduit blanc, mince, humide	Énergie de l'estomac abondante
• Langue de miroir, sans enduit	Épuisement de l'énergie et du YIN de l'Estomac

Localisation des pervers et du foyer morbide

• Langue et enduit	• Diagnostic
• Enduit mince blanc	Syndrome externe, maladie légère
• Enduit jaune épais	Maladie sérieuse, atteinte par les pervers de l'intérieur
• Langue rouge	Chaleur dans la couche du QI
• Langue rouge foncé	Envahissement des couches YING et XUE par la chaleur

Observer Synthèse signification clinique

Nature des pervers

• Langue et enduit	• Diagnostic
• Enduit blanc	Syndrome froid
• Enduit jaune	Syndrome chaleur
• Langue déviée	Agitation du vent
• Langue bleu violacé	Stagnation de sang

Développement de la maladie

• Évolution	• passage
• Enduit blanc, puis jaune, puis gris, puis noir	De l'extérieur à l'intérieur
• Enduit fin puis épais	Maladie légère à maladie sérieuse
• Enduit humide puis sec	De froid à chaleur
• Langue pâle, puis rouge, puis rouge foncé, puis violacée	Blessure des L.O. par la chaleur extrême

Observer Synthèse signification clinique

Pronostic de la maladie

• Langue et enduit	• Diagnostic
• Langue rouge, souple, humide, enduit normal	Énergie vitale suffisante énergie de l'Estomac non épuisée, pronostic favorable
• Langue foncée, mobilité anormale, enduit pelé	Déficiency de l'énergie vitale, épuisement de l'énergie de l'estomac, pronostic défavorable

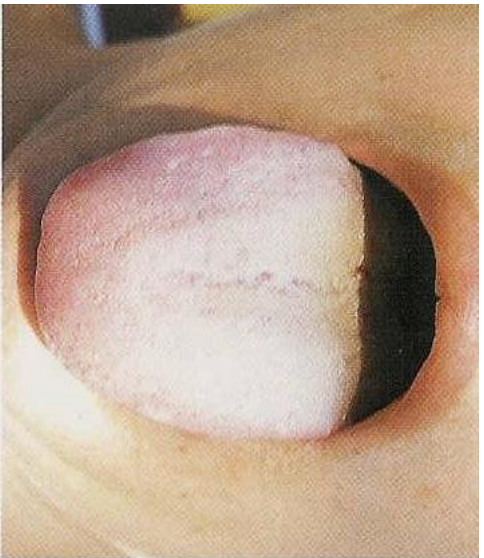


Photo 24.1 Langue pâle

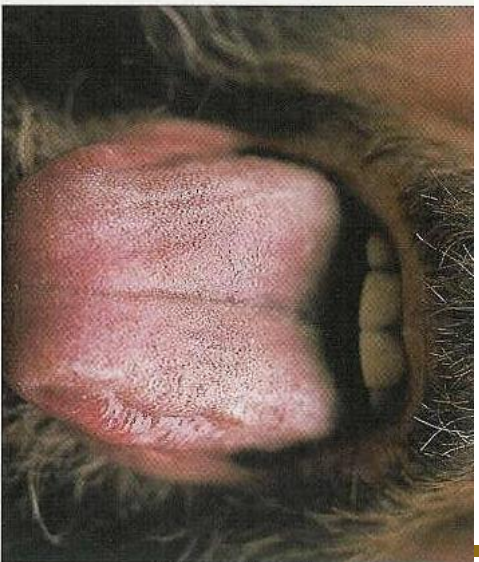


Photo 24.2 Langue rouge

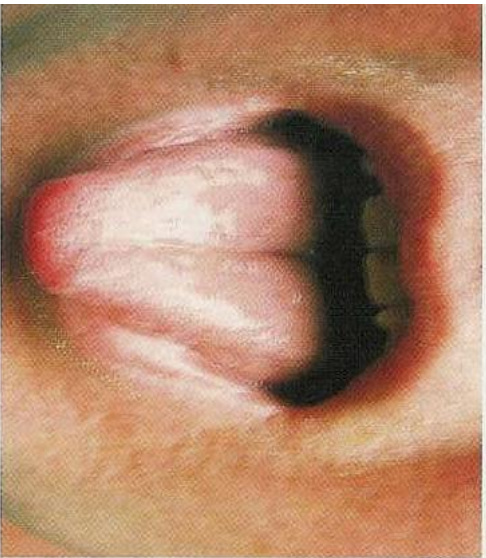


Photo 24.3 Pointe rouge

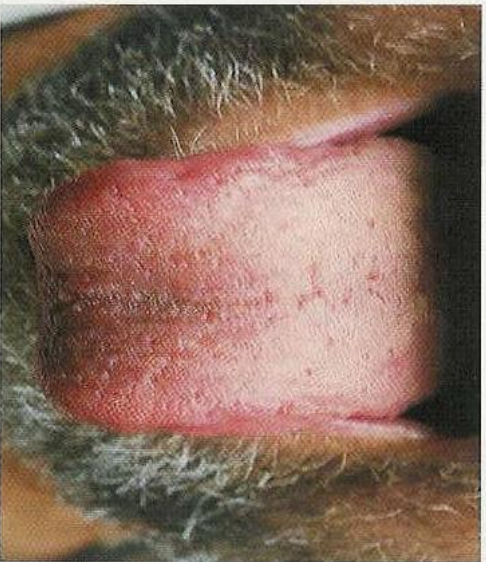


Photo 24.4 Bords rouges (zone du Foie)

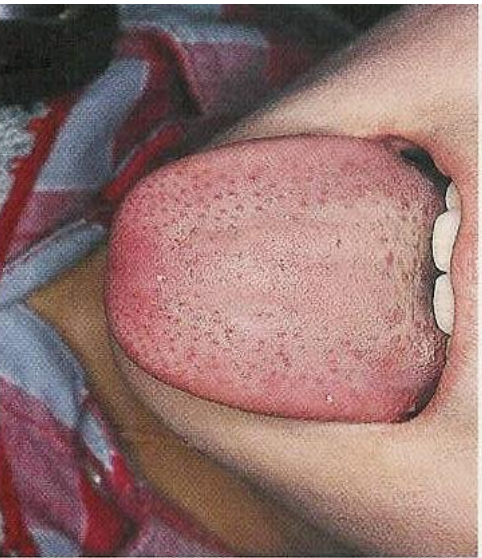

Photo 24.5 Points rouges

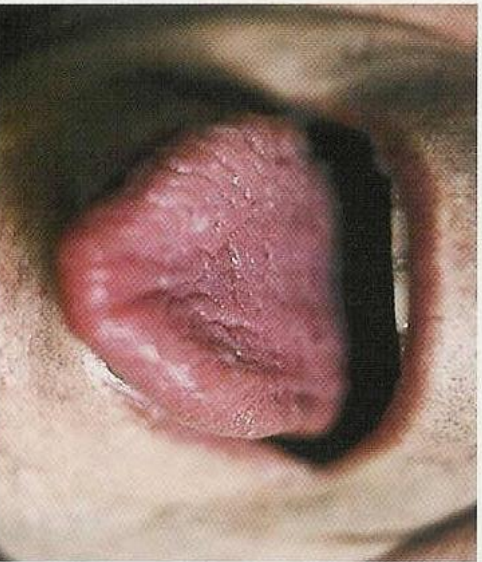

Photo 24.6 Langue Pourpre Rougeâtre

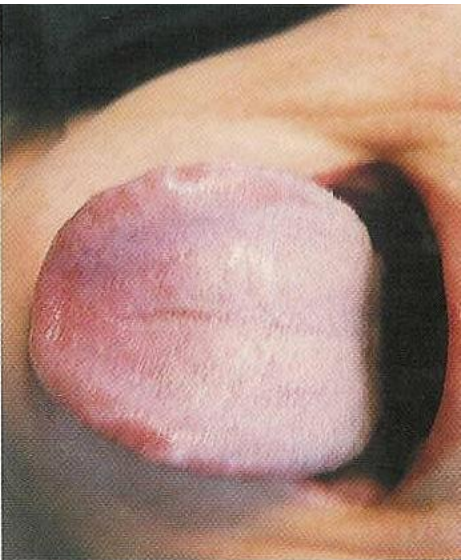


Photo 24.7 Langue Pourpre Bleuâtre (côté droit)

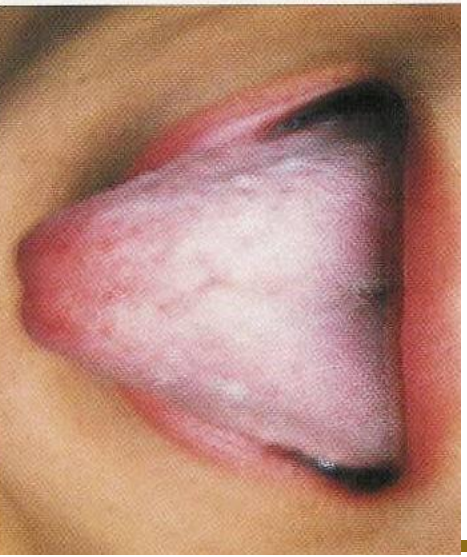

Photo 24.8 Langue Pourpre sur la zone du Foie

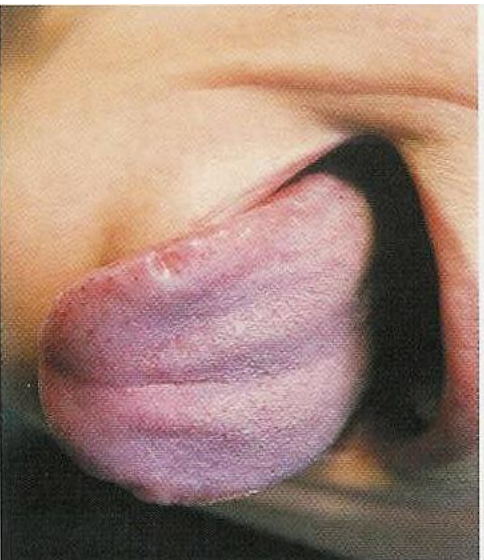


Photo 24.9 Langue Pourpre sur la zone des seins ou de la poitrine

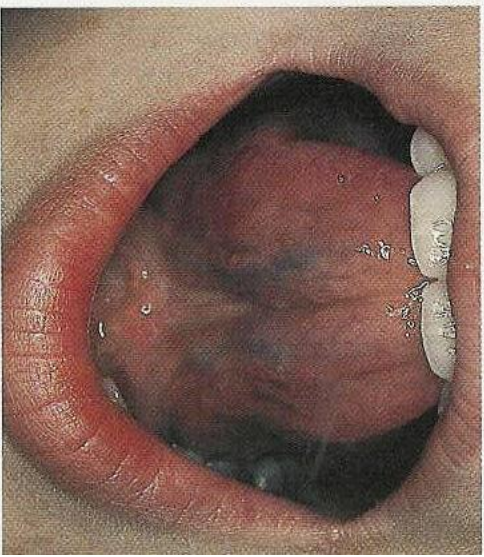


Photo 24.10 Veines sublinguales

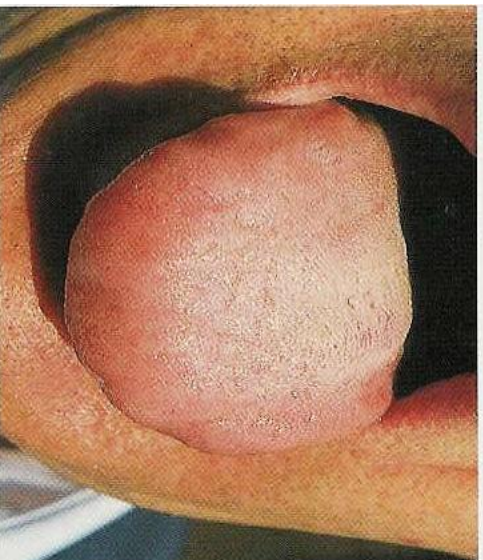


Photo 25.1 Corps de langue gonflé

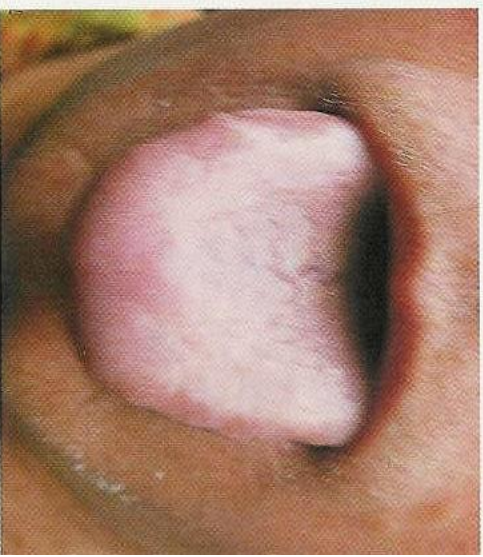


Photo 25.2 Gonflement du tiers antérieur de la langue (zone du Poumon)

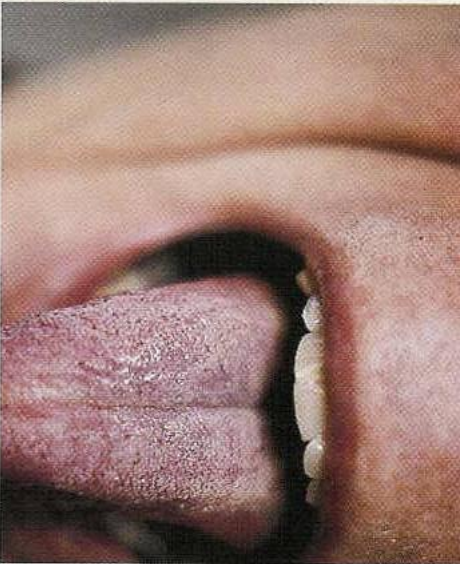


Photo 25.3 Corps de langue raide (cette langue est aussi très pourpre)

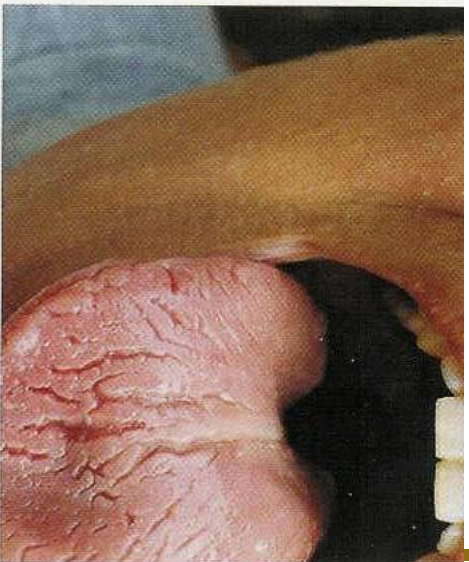

Photo 25.4 Fissures irrégulières

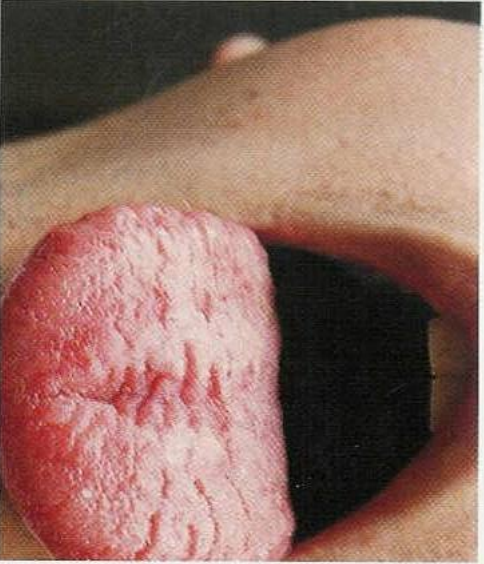


Photo 25.5 Fissure de type Estomac

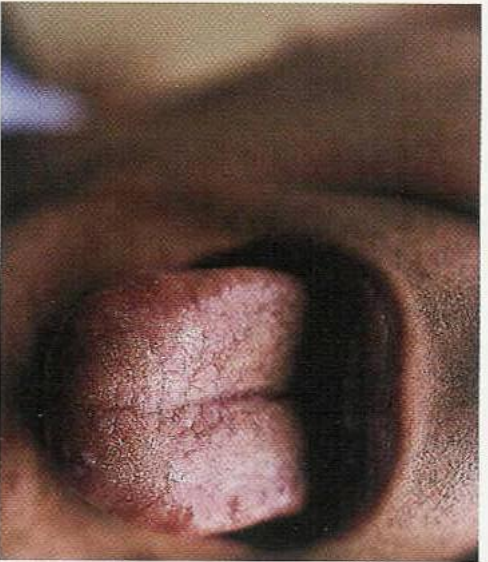


Photo 25.6 Fissure de type Cœur

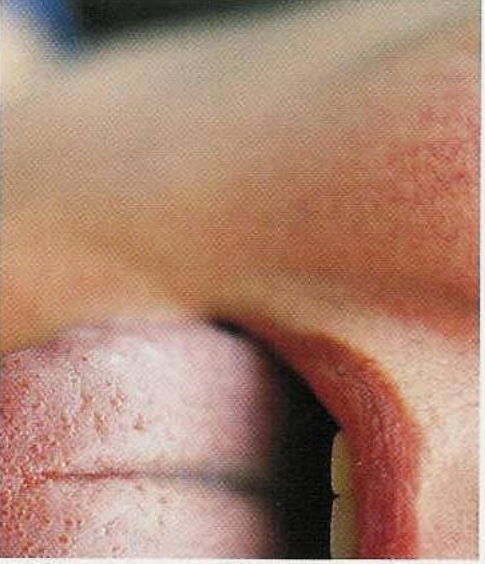


Photo 25.7 Fissure de type Cœur

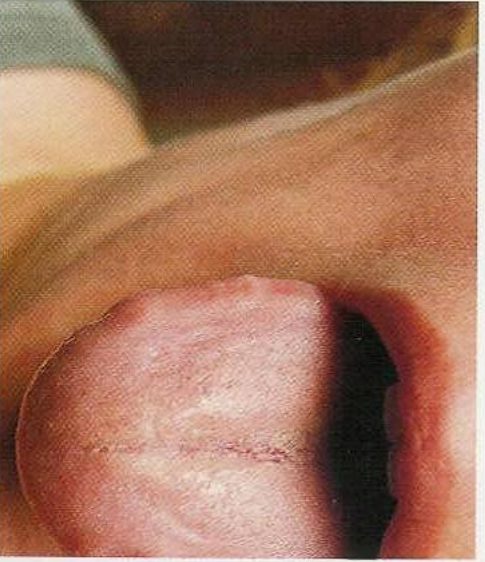

Photo 25.8 Marques de dents

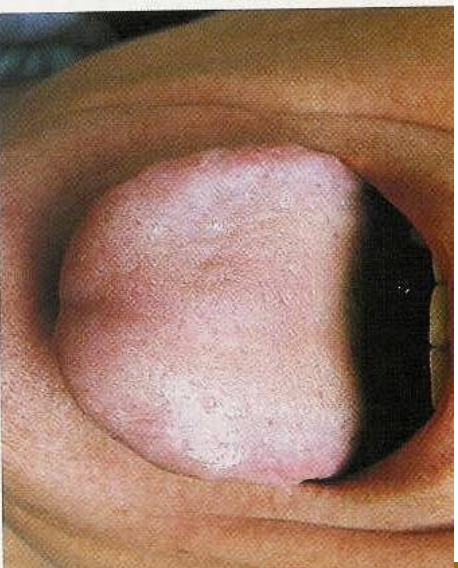
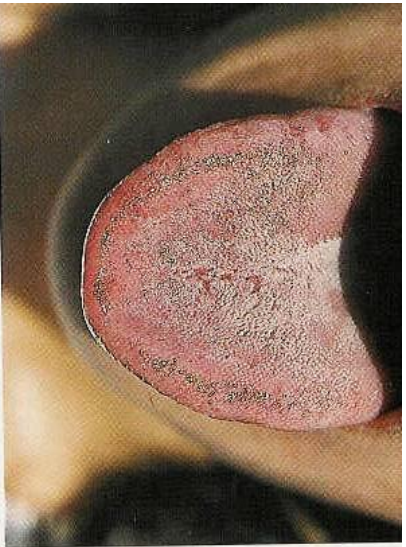


Photo 26.2 Enduit dans la zone de la Vésicule Billaire

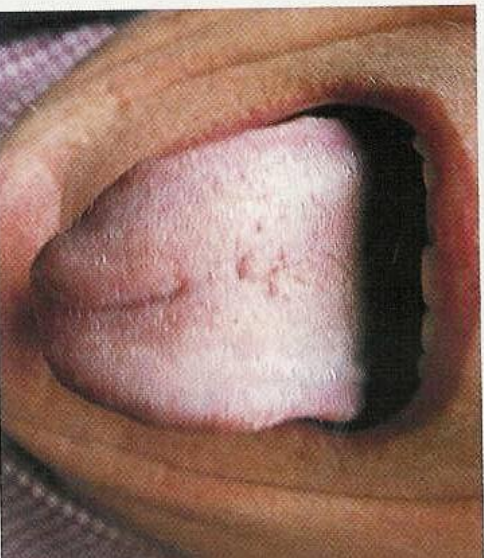
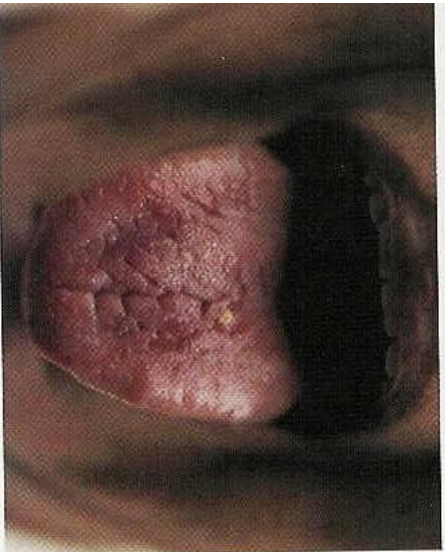
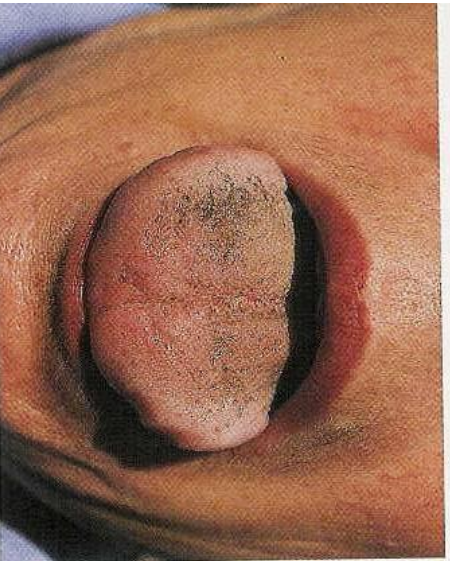

Photo 26.3 Enduit collant



Photos 26.1 a, b Enduit sans racine: c Enduit sans racine (dans la zone de la Vésicule Billaire)

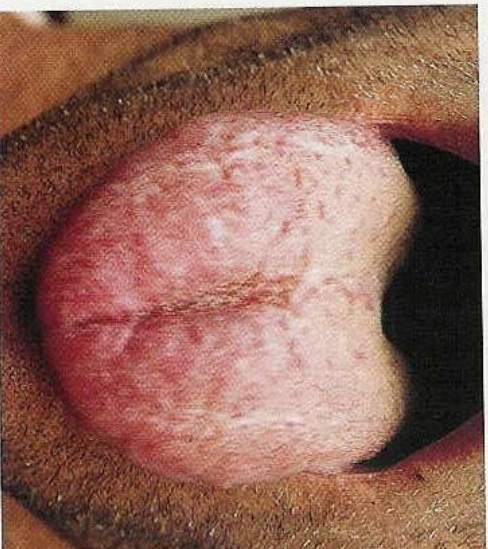


Photo 27.1 Gonflement des bords de la langue dû à un vide de Qi de la Rate